REVISTA DEL COLEGIO DE ODONTÓLOGOS DE ENTRE RÍOS

www.coer.org.ar

ISSN 1515-4114

Revisión de la Literatura

Anatomía del Seno Maxilar. Importancia clínica de las arterias antrales y de los septum

Anatomy of Sinus Maxillaris. Significance clinical of antral canals and septum.

OSCAR HEIT*

*Odontólogo, Especialista en Odontología Legal, Profesor Titular Cátedra de Anatomía Específica, Carrera de Odontología, Facultad de Ciencias de la Salud, Universidad Adventista del Plata, Entre Ríos, Argentina.

Recibido: 2 de junio de 2017
Aceptado: 16 de junio de 2017

Contacto: odheitoscar@hotmail.com

RESUMEN

Nathanael Highmore (1613-1685), pionero del estudio de la anatomía y la embriología, fue quien realizó la primera descripción científica del seno maxilar (SM) en su obra "Corporis Humani Disquisitio Anatómica" en el año 1651. El SM – sinus maxillaris - es una cavidad excavada en el cuerpo del maxilar adoptando su forma con igual número de caras o paredes, es el más grande de los senos paranasales. El presente trabajo consistió en una revisión de la anatomía del SM y de la importancia clínica en Odontología de la presencia de ramos vasculares antrales y de los tabicamientos o septum.

Palabras claves: seno maxilar, septos, tabicamientos.

ABSTRACT

Nathanael Highmore (1613-1685), pioneer in anatomy and embryology, wrote the first scientific description of the maxillary sinus (MS) in his work "Corporis Humani Disquisitio Anatomica" in 1651. The MS is a cavity carved in the body of the maxilla adopting its shape, with equal number of walls. It is the largest of the sinuses. The present work consisted in a review of the MS anatomy and the clinical importance in Dentistry of the presence of the antral vascular system and septum.

Keywords: sinus maxillaris, antral septa, maxilla.

INTRODUCCIÓN

Nathanael Highmore (1613-1685), pionero del estudio de la anatomía y la embriología, fue quien realizó la primera descripción científica del seno maxilar (SM) en su obra "Corporis Humani Disquisitio Anatómica" en el año 1651. Antes, también habían hecho su aporte Vesalio, Ingrassia, Eustaquio y Gabrielle Falopio. Highmore señaló las relaciones extremadamente delicadas del antro con las raíces de ciertos dientes y anotó la observación de una paciente a la que, tras la extracción de un canino superior izquierdo, le sobrevino la abertura del SM que se fistulizó en el alveolo vacío.
Leonardo da Vinci – Leonardus Vincius – fue el primero que lo describió y dibujó. Estudió el cráneo con gran detalle, llegando incluso a describir el SM más de 150 años antes que Nathanael Highmore en el año 1489. Da Vinci necesitaba de la anatomía tanto como de su arte, estudiaba muchos detalles que luego aplicaba a sus dibujos y pinturas. En una de sus láminas describió lo siguiente: ¨...el ojo, instrumento de la vista, está alojado en el hueso superior y en el espacio debajo de éste (refiriéndose al seno maxilar) hay un fluido que alimenta las raíces de los dientes. La cavidad del hueso de la mejilla - *il vacuo dell´osso della guancia* - es similar en profundidad y anchura a la cavidad que contiene el ojo en su interior y recibe venas en su interior a través de los agujeros...¨.
El presente trabajo consistió en una revisión de la anatomía del SM y de la importancia clínica en Odontología de la presencia de ramos vasculares antrales y de los tabicamientos o septum.

Crecimiento, desarrollo y neumatización

Los senos paranasales aparecen en el tercer o cuarto mes de la vida fetal para desarrollarse luego del nacimiento. Los SM son los primeros en desarrollarse y lo hacen en el trascurso del tercer mes de gestación. Tienen un origen en un pequeño divertículo epitelial situado en el meatus nasal medio de las fosas nasales. Esta invaginación invade el mesénquima vecino atravesando la cápsula nasal y las laminillas óseas del maxilar, donde se extiende adoptando una forma esférica en la que se originan los

otros senos. En el recién nacido el SM se presenta como una ranura horizontal de adelante atrás de 8 mm y de 4 mm hacia afuera. Hasta los 6 años conserva una forma más o menos esférica, para adoptar una forma piramidal luego de la erupción del primer molar permanente. Su ritmo de crecimiento es muy lento durante la vida fetal; después del nacimiento, la función respiratoria actúa como estímulo en el desarrollo de la parte media de la cara.[1]

La neumatización comienza entre el primer y séptimo año cerca del piso de las fosas nasales, de los diez años en adelante se producen variaciones en su tamaño hasta el cierre apical del tercer molar indicando el cese del crecimiento.

El SM funciona como una caja de resonancia en la emisión de sonidos, posee un sistema mucociliar de limpieza, humidificación y calentamiento del aire inspirado, y el volumen que ocupa en el hueso contribuye a aligerar la cabeza.

Anatomía del Seno Maxilar[2-7]

El SM – sinus maxillaris - es una cavidad excavada en el cuerpo del maxilar adoptando su forma con igual número de caras o paredes, es el más grande de los senos paranasales.

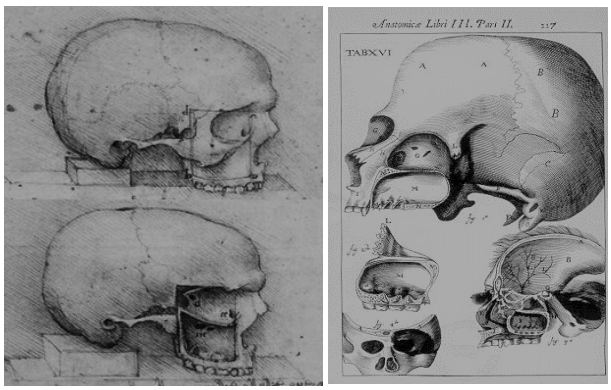

Figura 1. A la izquierda lámina de Leonardo Da Vinci -año 1489 – que ilustra sus observaciones sobre el SM. A la derecha lámina - año 1651 - del libro de Nathaniel Highmore ¨Corporis Humani Disquisitio Anatomica¨, se muestran claramente el SM y la proyección de los dientes del maxilar en el suelo del seno.

Es un espacio neumático alojado en el interior del cuerpo del hueso maxilar que se comunica con las fosas nasales por medio del meatus nasal medio. Son sinónimos: geniantro, cueva de Highmore, antro de Highmore y recessus infraorbitale.

Sus dimensiones son muy variables, dependiendo de cada individuo, pero, de manera general el SM derecho y el izquierdo son simétricos.

Estructuralmente el SM se estudia como una pirámide triangular cuando su borde inferior no es considerado una superficie. Cuando este borde alcanza notoria expansión se lo puede considerar como una verdadera pared adquiriendo la forma de una pirámide cuadrangular. La base es medial, paralela a la pared lateral de las fosas nasales, y el vértice se orienta hacia el proceso malar del hueso maxilar.

La *pared anterior, yugal o facial* es convexa y corresponde a la fosa canina cuya concavidad hace prominencia hacia la luz del SM, por arriba el conducto infraorbitario se insinúa como una eminencia en la cavidad sinusal. En el espesor de esta pared se encuentra el conducto alveolar anterior y medio. Es una pared delgada, de 1 mm de espesor en promedio.

La *pared superior u orbitaria* corresponde al piso de la órbita. Está inclinada ligeramente hacia fuera y de arriba abajo, insinuándose como una eminencia alargada de adelante hacia atrás el conducto infraorbitario. Es una pared muy delgada, a menudo con dehiscencias en algunos puntos.

La *pared posterior o pterigomaxilar* corresponde a la fosa cigomática, se relaciona con la tuberosidad del maxilar. De mayor espesor que las otras paredes, se encuentran en su espesor los conductos alveolares posteriores.

La *base, tabique intersinusonasal o pared nasal* está formada por una parte de la pared lateral de las fosas nasales. En el hueso aislado se observa que esta superficie está ocupada en su mayor parte por el orificio del SM. Para reducir el tamaño de este espacio, el orificio está parcialmente ocluido por los huesos unguis y etmoides por arriba, el hueso palatino por detrás y el cornete nasal inferior por debajo. En el esqueleto montado o en el vivo, el cornete nasal inferior divide esta cara formando dos zonas: una posterosuperior, tapizada únicamente por la mucosa nasal invaginada hacia el SM, a nivel del meatus nasalis medius. Es aquí donde se abre el ostium del SM - hiatus maxillaris – que comunica con las fosas nasales; y otra anteroinferior que pertenece al meatus nasalis inferior. El *vértice* corresponde a la pared medial del hueso zigomático, al que emite a veces una prolongación.

Los *bordes* son, anterior, posterior, superior e inferior. El borde anterior está formado por la unión de la pared yugal a la pared nasal. El borde posterior corresponde al borde posterior del maxilar. El borde superior está constituido por la unión de la cara orbitaria y la pared nasal. Se relaciona con las células etmoidales que sobresalen a veces en la cavidad del SM.

El borde inferior o piso del SM es una verdadera superficie que se forma por la confluencia de las paredes anterior, posterior y nasal. Se halla generalmente de 0,5 a 1 cm por debajo del piso de las fosas nasales. Corresponde al segmento posterior del borde alveolar y las raíces de los dientes sobresalen a veces en la cavidad a manera de cúpulas, estando separadas de ésta sólo por una delgada capa de tejido esponjoso. El piso puede tener formas variables: triangular, reniforme, semilunar o rectangular. El piso sigue por lo general una curva a concavidad superior cuyos extremos corresponden a los alvéolos del canino y tercer molar, cuyo punto de mayor declive se halla a nivel del primero o segundo molar.

La estructura de la mucosa sinusal – membrana de Schneider - es semejante al epitelio de la mucosa nasal, pseudoestratificado, ciliado con células caliciformes. Su espesor varía de 0,3 a 0,8 mm. También posee glándulas mucosas, pero en pequeña proporción respecto a la mucosa nasal. Esta membrana está en relación íntima con el periostio. Cuando está sana su color puede variar de rojo a púrpura y tiene una consistencia elástica.

El volumen del SM puede variar de 9,5 - 20 ml según lo reportado por Alberti, con una capacidad promedio de 14,75 ml.

El conducto maxilar es un infundíbulo de 6 a 8 mm de longitud y de 3 a 5 mm de anchura con base maxilar y vértice nasal. Se orienta de abajo arriba, de delante atrás y de fuera adentro. Presenta dos aberturas, maxilar y nasal. La abertura maxilar, sinusal o fosita de Fiol-Pietrantoni es de tamaño variable y casi siempre tiene forma oval, redondeada o renitiforme. La abertura nasal u ostium maxilar se ubica en el fondo del canal del unciforme, con la cabeza en posición erecta no favorece el drenaje de los exudados patológicos.

La poca disponibilidad ósea vertical encontrada en la zona posterior del maxilar puede deberse a una neumatización excesiva del seno, a una reabsorción aumentada de la cresta desdentada o a una combinación de ambas situaciones. Entre las causas de la reabsorción aumentada de la cresta desdentada tenemos: duración del edentulismo; frecuencia, dirección e intensidad de las fuerzas que actúan contra el proceso alveolar, así como ajuste de la prótesis portada anteriormente; enfermedad periodontal avanzada; y algunos factores sistémicos como edad, sexo, desórdenes hormonales, factores metabólicos e inflamación.

El SM puede tener prolongaciones o expansiones hacia los procesos del hueso maxilar, según Buchet son: orbitaria excavada en el proceso ascendente del maxilar por delante del conducto lacrimonasal, malar o cigomática, alveolar, palatina inferior y palatina superior.[7]

Irrigación e inervación del Seno Maxilar

Numerosos ramos se distribuyen para irrigar la mucosa del SM, éstos se anastomosan entre sí para generar un verdadero arco arterial. La estructura arterial del SM se presenta en la Tabla 1.

Irrigación	*Área de cobertura*
Arteria Esfenopalatina (rama lateral)	Pared interna o base
Arteria Maxilar Interna (ramos antrales de la A. Alveolar Posterior)	Pared posterior y piso
Arteria Infraorbitaria (Ramos antrales de la A. Alveolar anterior)	Pared anterior y piso

Tabla 1. Irrigación del seno maxilar.

Mardinger et al[8] identificaron 114 (50%) de canales vasculares en la pared anterior del maxilar en 208 TC analizadas. El canal realiza una concavidad cuyo mayor declive es en el área del 1M. En el 26% de los casos el diámetro no fue menos de 1 mm, en el 22 % entre 1 y 2 mm y 6,7% entre 2 y 3 mm; relacionado directamente con la edad. Promedio de 15 mm entre el reborde alveolar y el canal arterial.
Kqiku et al[9] demostraron que la irrigación del seno maxilar es a través de la presencia de un sistema de anastomosis entre ramos intra y extraóseos. Rysz M. et al[10] analizaron la localización de la anastomosis entre la arteria infraorbitaria y la arteria alveolar posterior en 101 tomografías computarizada (TC) de senos maxilares (pacientes de 18-70 años). Encontraron que la distancia a la anastomosis fue más larga por encima de los premolares (20,4 mm de la línea cervical del diente) y más corta por encima del primer molar (15,9 mm hasta el borde del proceso alveolar).
El drenaje venoso se produce por la vena facial en la vena yugular anterior hacia adelante o posteriormente por los afluentes de la vena maxilar.
El nervio Trigémino por su rama maxilar proporciona la inervación de las paredes y de la membrana del SM. La inervación del SM se presenta en la Tabla 2. Incluyen las ramas alveolares superiores del nervio infraorbitario, el nervio palatino mayor y el nervio nasal superior. Estos nervios controlan la secreción de las glándulas mucosas dentro de la membrana de Schneider.

Inervación	Área de cobertura
Nervio alveolar posterior y medio	Pared posterior
Nervio alveolar anterosuperior	Pared anterior
Nervio infraorbitario	Pared superior y media
Nervio palatino mayor	Ostium y pared inferior
Nervio nasal superior	Meato medio

Tabla 2. Inervación del seno maxilar.

Septum o Tabiques

Con frecuencia se comprueba la presencia en el piso del SM de tabiques transversales u oblicuos, único o múltiples, que alcanzan una altura variable. Son láminas óseas delgadas que se desprenden de la base del SM y terminan en el ángulo de unión de las paredes anterior y posterior (Figura 2 a 7). Son paredes de hueso cortical en el seno maxilar, su forma ha sido descrito como un arco gótico invertido derivado de las paredes inferior o lateral del seno. Por excepción son completos, cuando ocurre dividen el SM en dos o más divertículos.
La identificación radiográfica de estas estructuras es importante, ya que el diseño de la ventana lateral durante los procedimientos de elevación de seno maxilar se basa en la presencia y tamaño de los septos.
Según Krennmair et al (1999) los tabiques pueden clasificarse en: primarios, surgen del desarrollo del maxilar; y secundarios, derivados de la neumatización irregular después de la atrofia del proceso alveolar por la pérdida de dientes.
Varios estudios demuestran la incidencia de los tabicamientos en el SM. En la Tabla 3 se puede apreciar la incidencia de la presencia de septos a través de una serie de estudios anatómicos. La prevalencia del septo en el SM, puede ser calculada basándose en el número total de pacientes o cadáveres que presentan septos en el SM o en el número total de SM que presentan septos. Maestre-Ferrín et al[11] encontraron que, en los estudios basados en el número de SM, la prevalencia del septo varía entre 13 y 35,3%, y en estudios basados en el número de pacientes la prevalencia varía entre 21,6 y 66,7%.
Lee WJ et al[12] hallaron un 27,7% de prevalencias de septos en el grupo atrófico/edéntulo y 19,3% en el grupo no atrófico/dentado. Observaron que los septos secundarios pueden desarrollarse más frecuentemente en el área por encima de los dientes perdidos debido a la neumatización del SM, haciendo que la prevalencia de septos en el grupo atrófico/edéntulo sea mayor que en el grupo no atrófico/dentado. Se encontraron 18 septos en el grupo no atrófico/dentado, 12 de estos septos fueron primarios. Además, 50 senos tenían 1 septo y 8 tenían 2 septos. No había senos con 3 o más septos, ni septos que dividan completamente el seno en dos o más compartimentos.
Beltrán et al[13] hallaron que en estudios basados en el número de pacientes o cadáveres que presentan septos en el SM, la prevalencia varía entre 21,58 y 69% y en estudios basados en el número de SM la prevalencia varía entre 24,6 y 41,7%.
Hernández Caldera et al[14] hallaron una prevalencia de los tabiques en el piso del SM del 76% de los huesos estudiados. Tal porcentaje, según los autores, es superior a la encontrada en estudios similares donde se obtuvieron valores entre el 13 y el 58%. Las diferencias halladas fueron explicadas debido a que su trabajo fue hecho sobre piezas óseas secas, sin presencia de mucosa que tapizara el interior del SM, realizado con una visión directa y con una iluminación adecuada. También observaron que los estudios realizados con imagenología utilizando radiografías OPG mostrarían una subestimación en el diagnóstico de presencia de tabiques intrasinusales debido a la sobreposición en la imagen. Esta situación no ocurre cuando la observación es realizada mediante el uso de TAC en donde la presencia de estos tabiques es mayor en comparación a la observación realizada mediante OPG.
Malec et al[15] hallaron una prevalencia del 49% mediante estudios de TC Cone Beam, especialmente en el área por encima del segundo molar y la orientación frontal. La altura media de los septos hallada fue de 5,44 mm.

Estudio	Incidencia de septos
Underwood et al.[16], 1910	31% (90 SM)
Betts-Miloro[17], 1994	20% (no se informa)
Krennmair[18,19], 1997 y 1999	16% (265 SM)
Kim et al.[20], 2006	26.5% (200 SM)
Selcuk et al.[21], 2007	22.8% (660 SM)
González-Santana et al.[22], 2007	25% (60 SM)
Shibli et al.[23], 2007	21.58% (441 SM)
Ella et al.[24], 2008	39% (150 SM)
Zijderveld at al.[25], 2008	48% (100 SM)
Gosau et al.[26], 2009	24% (130 SM)
Rysz-Bakón[27], 2009	28% (222 SM)
Rosano et al.[28], 2010	33,3% (60 SM)
Olate et al.[29], 2011	19% (91 SM)

Tabla 3. Incidencia de septos o tabicamientos.

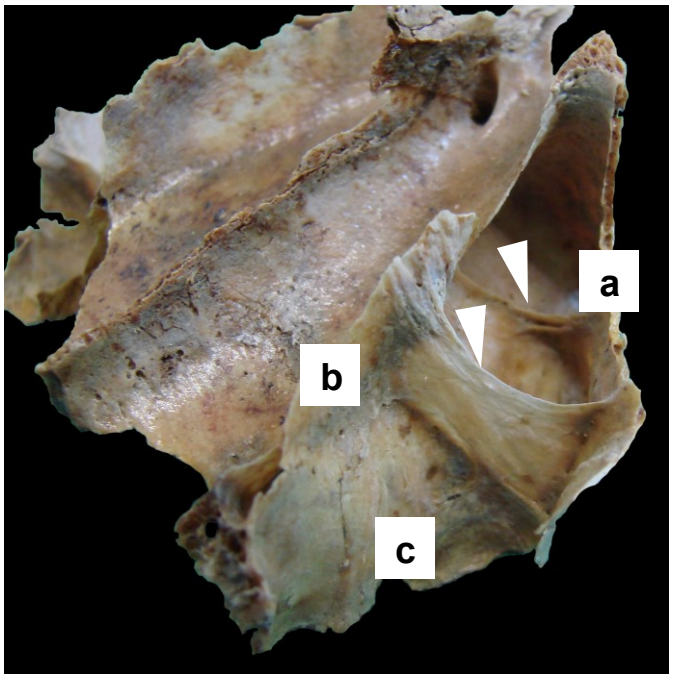

Figura 2. Pieza osteológica mostrando el SM derecho. Se observa la pared anterior (a); pared interna o base (b), y la pared inferior o piso (c), las flechas señalan dos septos transversales.

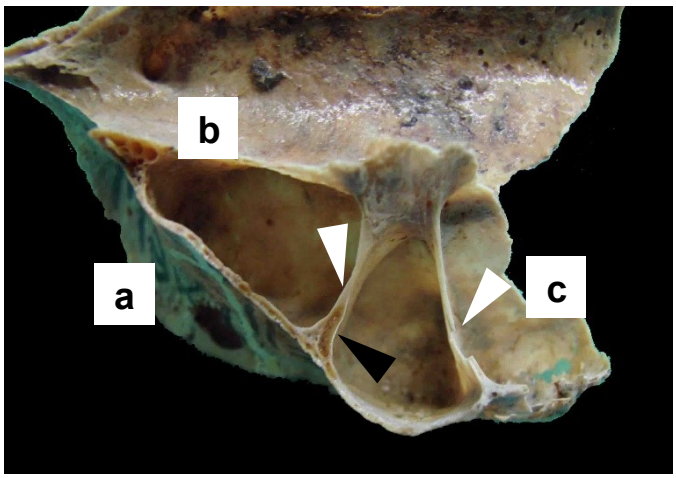

Figura 3. Pieza osteológica mostrando el SM izquierdo. Se observa la pared anterior (a); pared interna o base (b), y la pared posterior (c), las flechas señalan dos septos transversales. La flecha negra señala un canal sobre uno de los septos para el psaso de vasos y nervios.

CONCLUSIONES

Un profundo conocimiento de la anatomía del SM es necesario tanto en el estudio del grado como del posgrado. Las técnicas actuales para rehabilitar un maxilar edéntulo en el sector posterior muchas veces requiere aumento de volumen óseo con intervenciones en el piso del SM. Para los abordajes quirúrgicos se tendrá en cuenta la prevalencia de los septos, su distribución, las técnicas por imágenes para demostrar su presencia, así como la estructura vascular de las arterias antrales.

Conflicto de interés

No se informó ningún conflicto de interés potencial relacionado con este artículo.



Figura 4. Pieza osteológica mostrando el SM derecho. Se observa la pared superior (a); pared inferior o piso (b), la flecha señala un septo oblicuo que se prolonga hasta la pared superior del SM dividiéndolo en un compartimiento medial y otro lateral.

Figura 5. Pieza osteológica mostrando el SM izquierdo. las flechas señalan dos septos transversales de poco desarrollo que dividen al piso en cuatro compartimientos.

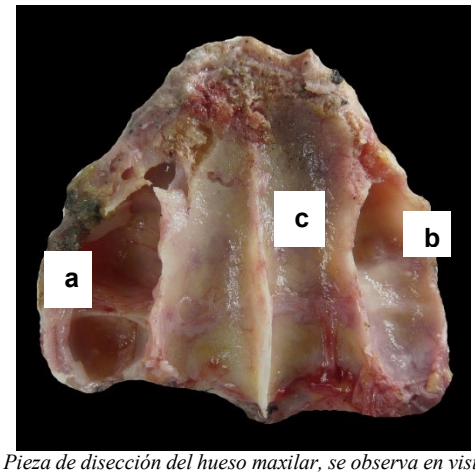

Figura 6. Pieza de disección del hueso maxilar, se observa en vista superior al SM izquierdo (a) y derecho (b) y el piso de las fosas nasales (c).

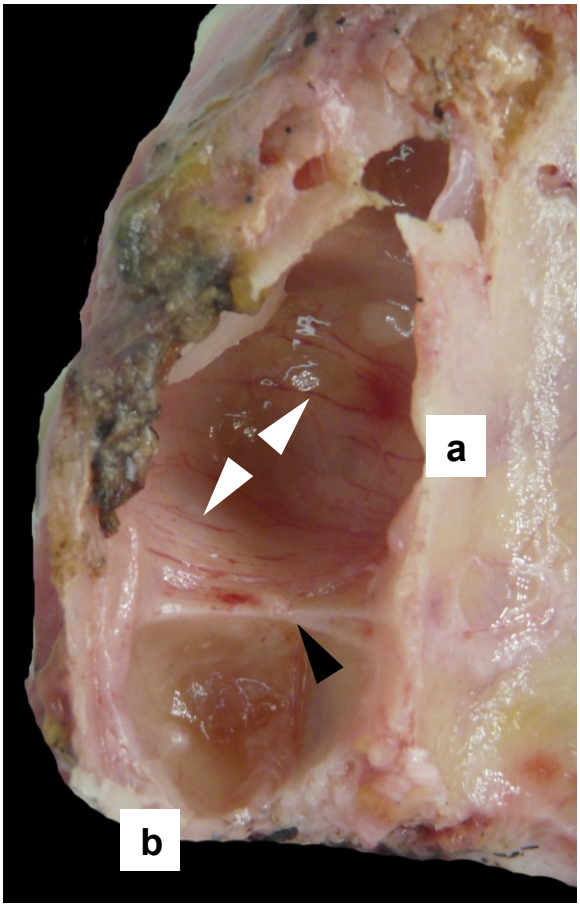

Figura 7. Pieza de disección mostrando el SM izquierdo. Se observa la pared interna o base (a), la pared posterior o tuberosidad (b), la flecha negra señala un septo transversal y las flechas blancas señalan vasos arteriales que conforman el sistema de irrigación de la mucosa antral.

REFERENCIAS

1. Abramovich A. Embriología de la región maxilo-facial. Ed. Médica Panamericana, Buenos Aires 1997.
2. Figun ME., Garino RR. Anatomía odontológica funcional y aplicada. Ed. El Ateneo, Buenos Aires 1994.
3. Berkovitz BKB., Holland GR., Moxham BJ. Atlas en color y texto de anatomía oral, histología y embriología. Ed. Mosby Doyma, 1995.
4. Sicher H., Dubrul, EL. Anatomía dental. 6a ed., México, Interamericana, 1978.
5. Ruviere H., Delmas A. Anatomía Humana. Ed. Masson. Barcelona, 1991.
6. Testud L., Latarjet A. Tratado de Anatomía Humana, Ed. Salvat. Barcelona, 1972.
7. Buchet A., Cuilleret J. Anatomía descriptiva, topográfica y funcional. Ed. Panamericana. Buenos Aires, 1979.
8. Mardinger O. et al. Prevalence, diameter and course of the maxillary intraosseous vascular canal with relation to sinus augmentation procedure: a radiographic study. Int J Oral Maxillofac Surg 36:735–738;2007.
9. Kqiku et al. Arterial blood architecture of the maxillary sinus. Croat Med J, 54:180-4;2013.
10. Rysz M. et al. Arteries of the anterior wall of the maxilla in sinus lift surgery. Int J Oral Maxillofac Surg. 43:1127–1130;2014.
11. Maestre-Ferrín L. et al. Maxillary sinus septa: A systematic review. Med Oral Patol Oral Cir Bucal, 15(2):e383-6;2010.
12. Lee WJ, Lee SJ, Kim HS. Analysis of location and prevalence of maxillary sinus septa. J Periodontal Implant Sci 40(2):56-60;2010.
13. Beltrán Varas V. et al. Location of Maxillary Sinus Septum through an Endoscopic Approach. Report of a Case and Review of the Literature. Int J Morphol 29(2):636-643, 2011.
14. Hernández Caldera A. et al. Prescence and Distribution of Intrasinusal Septa in the Maxillary Sinus Floor. Int. J. Morphol 29(4);2011.
15. Malec M. et al. Maxillary sinus septa prevalence and morphology - computed tomography based analysis. Int J Morphol 33(1):144-148; 2015.
16. Underwood, AS. An inquiry into the anatomy and pathology of the maxillary sinus. J Anat Physiol, 44:354-369;1910.
17. Betts NJ, Miloro M. Modification of the sinus lift procedure for septa in the maxillary antrum. J Oral Maxillofac Surg, 52:332-3;1994.
18. Krennmair G, Ulm C, Lugmayr H. Maxillary sinus septa: incidence, morphology and clinical implications. J Craniomaxillofac Surg, 25:261-5;1997.
19. Krennmair G, Ulm CW, Lugmayr H, Solar P. The incidence, location, and height of maxillary sinus septa in the edentulous and dentate maxilla. J Oral Maxillofac Surg, 57:667-71;1999.
20. Kim MJ et al. Maxillary sinus septa: prevalence, height, location, and morphology. A reformatted computed tomography scan analysis. J Periodontol, 77:903-8;2006.
21. Selcuk A. et al. Variations of maxillary sinus and accompanying anatomical and pathological structures. The Journal of Craniofacial Surgery 18(6);1-6;2007.
22. González-Santana H. et al. A study of the septa in the maxillary sinuses and the subantral alveolar processes in 30 patients. J Oral Implantol 33:340-3;2007.
23. Shibli J. et al. Prevalence of maxillary sinus septa in 1024 subjects with edentulous upper jaws: a retrospective study. J Oral Implantol 33(5):293-296;2007.
24. Ella B. et al. Septa within the sinus: effect on elevation of the sinus floor. Br J Oral Maxillofac Surg, 46(6):464-l, 2008.
25. Zijderveld, S. A. et al. Anatomical and surgical findings and complications in 100 consecutive maxillary sinus floor elevation procedures. J Oral Maxillofac Surg, 66(7):1426-38;2008.
26. Gosau, M. et al. Maxillary Sinus Anatomy: A cadaveric study with clinical implications. Anat Rec, 292:352-354;2009.
27. Rysz M., Bakón L. Maxillary sinus anatomy variation and nasal cavity width: structural computed tomography imaging. Folia Morphol 68(4):260-264;2009.
28. Rosano G. et al. Maxillary sinus septa: a cadaveric study. J Oral Maxillofac Surg, 68(6):l360-4;2010.
29. Olate S. et al. Septum en seno maxilar. Un estudio de 91 cirugías consecutivas de elevación de piso sinusal. Int J Morphol 29(4):1219-1222;2011.