



Entrevista
al Dr. Jorge
Luis Cortina

El COER busca
garantizar
las prestaciones

REVCOER186



"Amasar la vida" - Rubén Darío Clivio

☎ 0343 - 4223021 / 4223035

📘 Colegio de Odontólogos de Entre Ríos

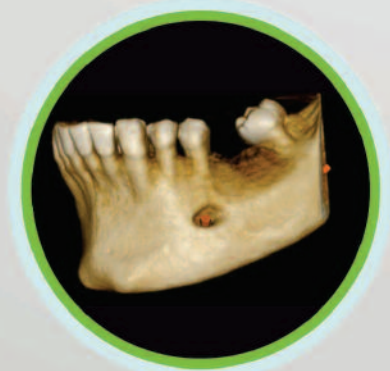
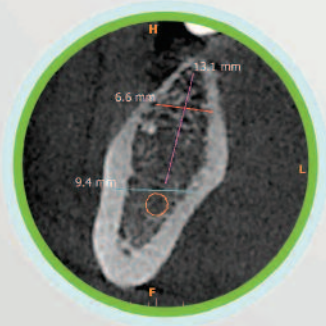
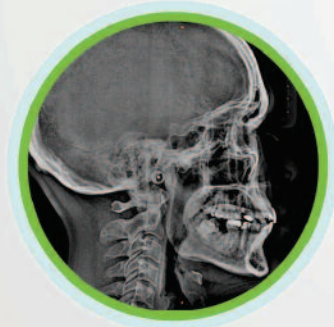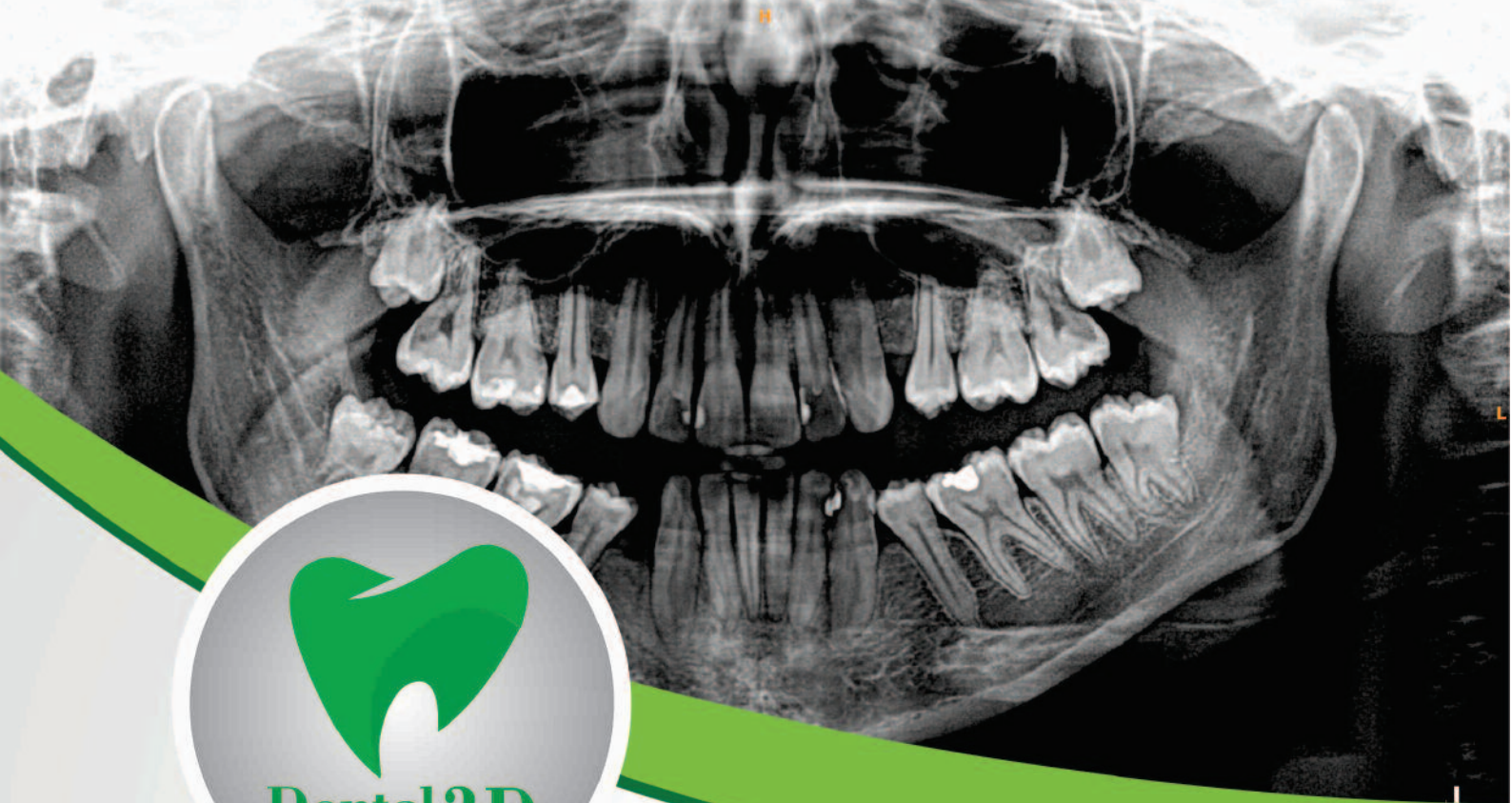✉ coer@coer.org.ar

📷 colegio_odontologos_entrerios

🌐 www.coer.org.ar

▶ COER - Google Play Store

Revista **186**
Julio de 2022



Tomografía 3D

RX Panorámica

RX Senos Paranasales

RX Aleta de Mordida Segmentada

RX Lateral de Craneo

Estudio Cefalometricos

Consultas y Turnos: (0343)155031165

Urgencias las 24 Hs

☎ (0343)155065792



Estimados colegas:

Nos es grato dirigirnos a ustedes en esta primera editorial de la Mesa Ejecutiva.

Desde que asumimos venimos trabajando para poder implementar el cumplimiento de las resoluciones N° 387/21 y N° 404/21 del Consejo Directivo.

Resoluciones creadas para que seamos nosotros, los odontólogos, **quienes determinemos el valor de nuestro trabajo** y no como viene sucediendo desde hace 30 años aproximadamente, que **son las obras sociales y prepagas quienes lo definen**.

Esta metodología de valoración ha ido en **detrimento de nuestros honorarios para poder realizar una odontología de calidad**; es por eso que vemos con asombro que **nuestros propios colegas** (por suerte los menos) se opongan a la norma arancelaria.

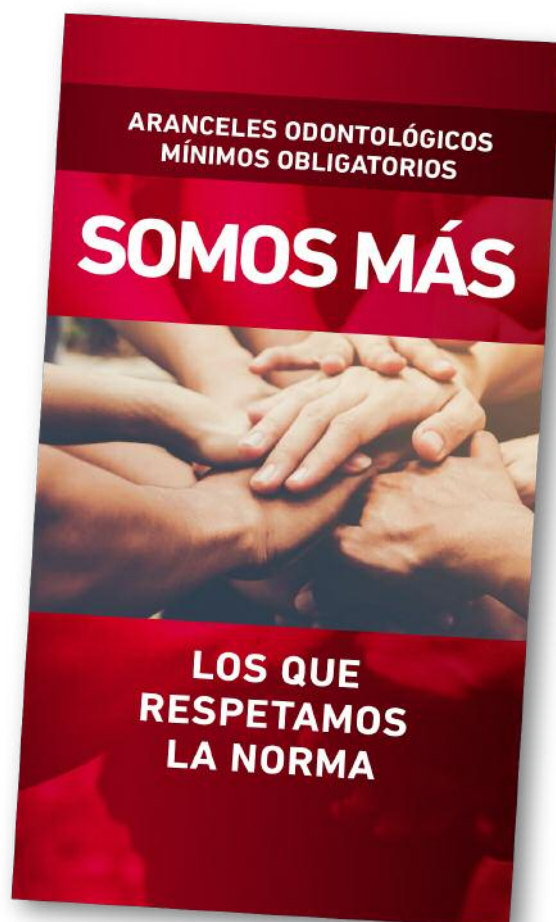Como son los menos, decimos en nuestro slogan "Somos más" los que queremos la norma arancelaria.

Gracias por el apoyo de la gran mayoría en esta lucha de dignificar la profesión.

También queremos compartir con ustedes este año el festejo del **40° Aniversario del COER**, organizando un **Congreso** en la ciudad de Concordia para los días 3, 4 y 5 de noviembre.

Volvemos a agradecer el apoyo de todos en esta lucha que "Somos más" y el COER "Somos todos".

MESA EJECUTIVA
COLEGIO DE ODONTÓLOGOS DE ENTRE RÍOS
#elcolegiososvos



**REVISTA DEL COLEGIO
DE ODONTÓLOGO DE ENTRE RÍOS**

ISSN 15154114

DIRECTOR GENERAL

Dr. Hector Alfredo Scheytt

COMITÉ EDITORIAL

Dr. Gonzalo Millan

Dra. Ana Laura Krenz berra

Dra. Eloisa Schudel

Dra. Andrea Carolina Boggia

Dr. Emiliano Lopez

DISEÑO EDITORIAL

4CV - Diseño y Comunicación Estratégica

EDICIÓN DE TEXTOS

Rubén Skubij

LUGAR DE EDICIÓN

San Juan 478 - Paraná - Entre Ríos

ENTIDAD EDITORA

Colegio de Odontólogos de Entre Ríos

DIRECCIÓN POSTAL

San Juan 478 - Paraná - Entre Ríos

DIRECCIÓN DE CORREO ELECTRÓNICO

coer@coer.org.ar

PERIODICIDAD

Trimestral

FOTO DE TAPA

Título: "Amasar la vida"

Autor: Rubén Darío Clivio

AFPER Asociación de Fotógrafos

Profesionales de Entre Ríos

Escuela AFPER

PRESIDENTE

Dr. Hector Alfredo Scheytt

VICEPRESIDENTE

Dr. Gonzalo Millan

SECRETARIA

Dra. Ana Laura Krenz berra

PROSECRETARIA

Dra Eloisa Schudel

TESORERA

Dra. Andrea Carolina Boggia

PROTESORERO

Dr. Emiliano López

**COLEGIO DE ODONTÓLOGOS
DE ENTRE RÍOS**

CUIT: 30-59911898-1 - IVA Exento

San Juan 478, Paraná ER

Tel: (0343) 4223021 / 4223035

www.coer.org.ar

coer@coer.org.ar

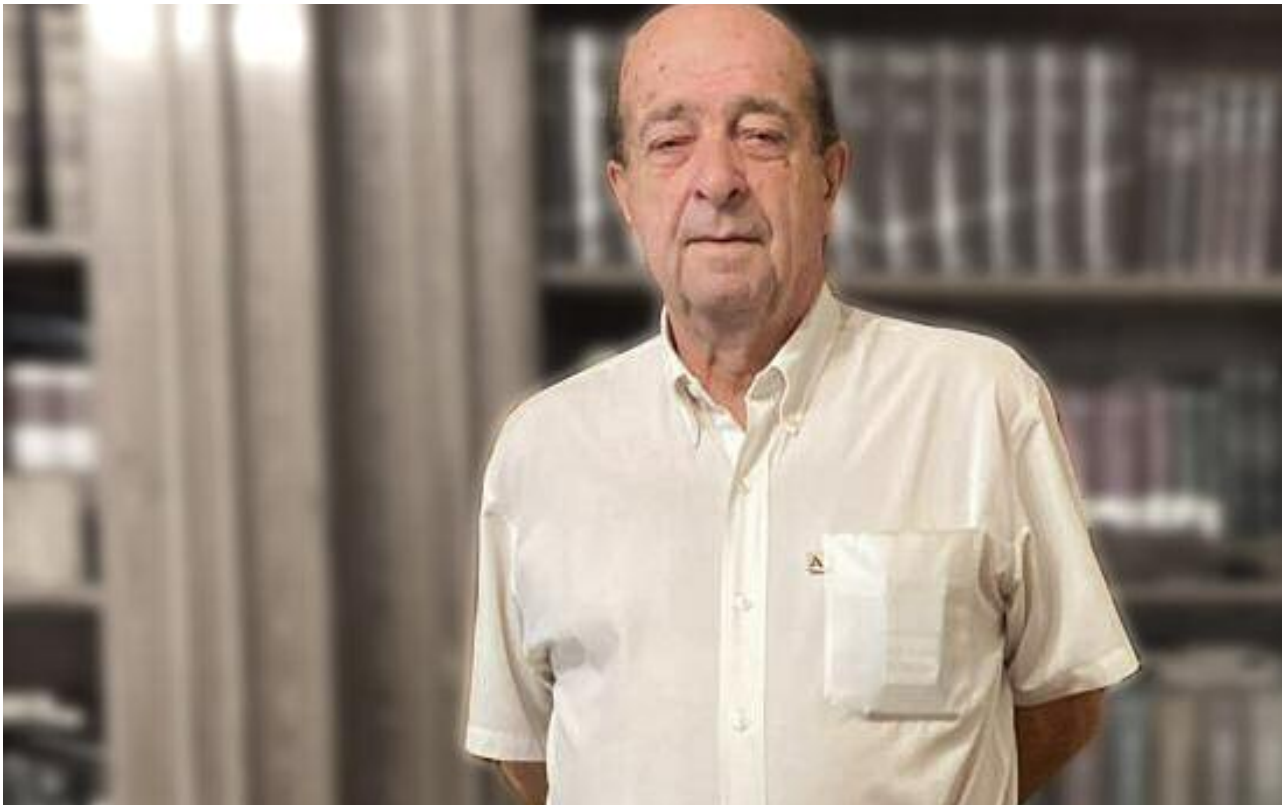tesoreria@coer.org.ar

Todas las opiniones, comentarios, declaraciones y afirmaciones corren por exclusiva responsabilidad de los entrevistados y autores de los artículos publicados. El Colegio de Odontólogos de Entre Ríos no se responsabiliza de las consecuencias que las mencionadas expresiones puedan ocasionar, quedando toda la responsabilidad a cargo de los autores de las mismas.

SUMARIO

Entrevista al Dr. Jorge Luis Cortina	5
El COER busca garantizar las prestaciones	9
Nota Científica: Angiolipoma Intramaseterino. Caso Clínico	10
Nuevos matriculados	17
Congreso del COER - 40 aniversario	20
Informe de la Mesa Ejecutiva	22
Apoyo de FACO al Colegio de Odontólogos	26


Entrevista al Doctor Jorge Luis Cortina



Quien tiene el gusto de cruzar al Dr. Jorge Luis Cortina por primera vez duda si no lo ha conocido antes, tan agradable es el encuentro. Gran relator de memorables historias y anécdotas que atestiguó en su extensa trayectoria.

El Dr. Cortina nació en 1945 en San Salvador de Jujuy y se recibió en el año 1974 en la Facultad de Odontología de la Universidad Nacional del Nordeste de la ciudad de Corrientes.

“ *Todo es posible cuando se asienta en un trípode de voluntad, trabajo y fe.* ”



Durante sus estudios, ocupó cargos en el Centro de Estudiantes, participando activamente de una toma de la Facultad que abogaba por los derechos estudiantiles.

Luego de recibirse se mudó a la ciudad de Concordia donde, en el año 1981, ocupó el cargo de Secretario de Bienestar Social en la Municipalidad. Además de continuar ejerciendo en su consultorio particular, en el año 2000 volvió a ocupar un cargo público en un Centro de Salud.

Jorge Luis Cortina fue siempre un hombre comprometido con su profesión: así lo demuestran sus cargos como presidente del Círculo Odontológico de Concordia, como integrante de varias comisiones y como delegado en el Colegio de Odontólogos de la provincia e integrante de la Mesa Ejecutiva.

Fue, además, vicepresidente de la FOE. En este brevísimo repaso de su recorrido profesional, se destaca su activa participación gremial en las diferentes entidades que nucleaban o nuclean hoy a los odontólogos de Entre Ríos.

- **Dr. Cortina, su opinión nos sirve como guía: en base a lo que Ud. vivenció en la Facultad de Odontología, ¿qué información necesitan recibir los estudiantes de odontología para defender su lugar profesional?**

Una información de sentido humanístico aunada a los adelantos científicos y técnicos del diario acontecer en favor del semejante.

- **En el ámbito del ejercicio profesional, ¿qué diferencias observa Ud. entre sus comienzos como odontólogo y la realidad actual?**

Todo comienzo tiene su impronta, cada persona pone su capacidad para desarrollar una tarea. Todo es posible cuando se asienta en un trípode de voluntad, trabajo y fe.

- **¿Qué experiencia de su trayectoria profesional le sirve para aconsejar a la conducción gremial actual?**

Coherencia en las resoluciones, comunicación permanente de los objetivos y firmeza para llevarlos adelante, hacerlos cumplir.

- **¿Cómo estima la actuación de sus colegas en la actualidad y cómo impacta ésta en el quehacer profesional?**

Sólida y transparente, valores imperecederos de una herencia legada. No nos olvidemos que en Concordia nació la odontología organizada el 5 de marzo de 1926 en la Mesopotamia. Este es un pendón gallardo que nos distingue: no perdamos esos valores.

“los claros timbres de los que estoy ufano, han de salir de la calumnia ilesos”.

- ¿Cómo imaginaba la posición del odontólogo profesional cuando integraba el Colegio de Odontólogos provincial?

Monolítica, altiva y activa. Supe y disfruté de las mieles de ser dirigente y desde el llano siempre apoyé a quienes lo son. Ese es el secreto.

- ¿Qué se necesita para cumplir esos anhelos?

Creo que aquí caben las palabras del poeta Díaz Mirón cuando escribió “los claros timbres de los que estoy ufano, han de salir de la calumnia ilesos”. Hay plumajes que cruzan el pantano y no se manchan. Mi plumaje es de esos.

- ¿Cuáles son sus deseos para el futuro de la profesión?

En líneas anteriores he dejado claras opiniones. Soy colegiado y lo seré hasta el último hálito de mi vida. Resumo mi vida política institucional en el vuelo literario del romance del Miocid cuando su escritor transcribe: “y cabalgó atado a su silla, viendo como el reino de castilla se expandía al galope de su caballo”.

CON OBRAS SOCIALES Y PREPAGAS

El COER busca garantizar las prestaciones

Ante la premisa de que el sistema de seguridad social debe garantizar la atención de la salud de los beneficiarios, asegurando una cobertura en las prestaciones que permitan cubrir los costos de material e insumos de calidad; el Colegio de Odontólogos de Entre Ríos (COER) determinó los aranceles mínimos que deben abonar las obras sociales y empresas de medicina prepaga.

“Recibir una remuneración por debajo de estos aranceles mínimos pone en riesgo la garantía de calidad en la prestación del servicio al paciente”, aseguraron desde la Entidad.

Por lo tanto, el COER **“no homologa convenios que no respeten estos aranceles mínimos”**. Indicaron además que “este proceso busca garantizar una atención odontológica de calidad y ponerla a disposición del universo de beneficiarios del sistema de la seguridad social”.

“Las obras sociales y empresas de medicina prepaga tienen la obligación de cubrir los costos de una atención odontológica de calidad para sus afiliados y, si por razones presupuestarias no pueden atender el 100% del arancel, deben permitir que el afiliado cubra la diferencia en el consultorio, del mismo modo que se hace en las farmacias con los medicamentos”, se enfatizó.

ANGIOLIPOMA INTRAMASETERINO: PRESENTACIÓN DE UN CASO CLÍNICO.

MINIGUTTI
MARCELO OSCAR*.
MENDOZA MARIA
EMILIA**.

(*) Odontólogo,
Especialista en Cirugía y
Traumatología
Bucomaxilofacial.
(**) Odontóloga,
Especialista en
Endodoncia.

Información de Contacto:
mminigutti@hotmail.com

Resumen

El Angiolipoma es una variante del Lipoma con un componente vascular predominante y es extremadamente raro en el área Maxilofacial y de cabeza y cuello. Si bien el primer caso fue descrito en 1912, existen solo 18 casos reportados en la literatura actual. Se presenta un caso clínico de Angiolipoma Intramaseterino tratado quirúrgicamente de variante Infiltrativa. A pesar de su baja frecuencia en el territorio Maxilofacial, el Angiolipoma debe ser considerado en los diagnósticos diferenciales de los tumores intramusculares.

Introducción

El Lipoma es una neoplasia benigna de los tejidos blandos compuesta por Adipocitos maduros cuya localización en cabeza y cuello representa el 15% de todos los Lipomas. En cabeza y cuello además del Lipoma Clásico se han descrito como variantes histológicas al Condrolipoma, Lipoblastoma, Hibernoma y la variante más frecuente en la región el Lipoma de células ahusadas.(1)

La localización intramuscular es rara siendo el tejido celular subcutáneo en la región posterior cervical y la submucosa del carrillo las localizaciones más frecuentes a nivel cutáneo y oral respectivamente.(1)

El Angiolipoma (AL) es una variante de Lipoma extremadamente rara en cabeza y cuello, que se caracteriza por presentar un elevado componente vascular de variado calibre (arterias, venas y capilares). Este tumor se puede clasificar en 2 variantes: Infiltrativa y No Infiltrativa. Fue descrito en 1912 por Bowen (2) y representan un 6-17% de todos los Lipomas siendo su localización más común

en tronco y extremidades (3). En la actualidad existen 18 casos reportados en la literatura inglesa, de los cuales solo 2 son de localización intramaseterina.(3)

El objetivo de este trabajo es presentar un caso clínico de un Angiolipoma Infiltrativo de localización intramuscular intramaseterina, tratándose de una entidad de rara presentación en cabeza y cuello para ser considerada en el diagnóstico diferencial de las neoplasias de tejidos blandos de la región maxilofacial.

Presentación del Caso

Una paciente femenina de 73 años de edad es derivada a Consulta Privada para evaluación de un tumor en región geniana izquierda de 1 año de evolución. Al interrogatorio manifestaba un crecimiento lento, con dolor episódico y espontáneo con irradiación a región temporal y cervical ipsilateral. La historia médica de la paciente reveló antecedentes de HTA, Dislipemia, Asma y Artrosis. En los antecedentes quirúrgicos se destaca una extirpación de un Lipoma en región Axilar derecha hace 10 años.

Al examen clínico se trata de una paciente lúcida, ubicada en tiempo y espacio que presenta una asimetría cervicofacial a expensas de un tumor en región maseterina izquierda de 2,5cm de diámetro aproximado. El VII par craneal se encontraba conservado, la piel

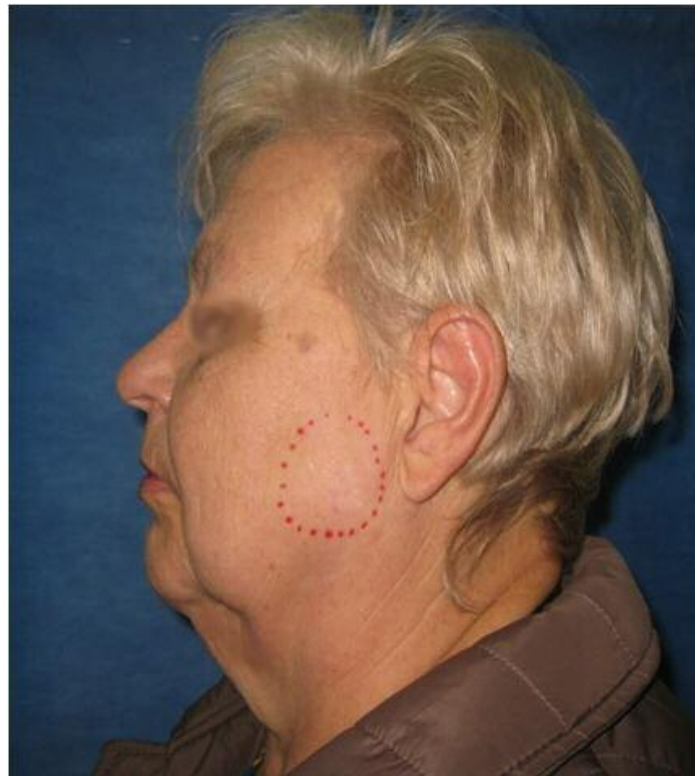

Figura 1. Presentación clínica, tumor en región maseterina izquierda de 2,5cm de diámetro.

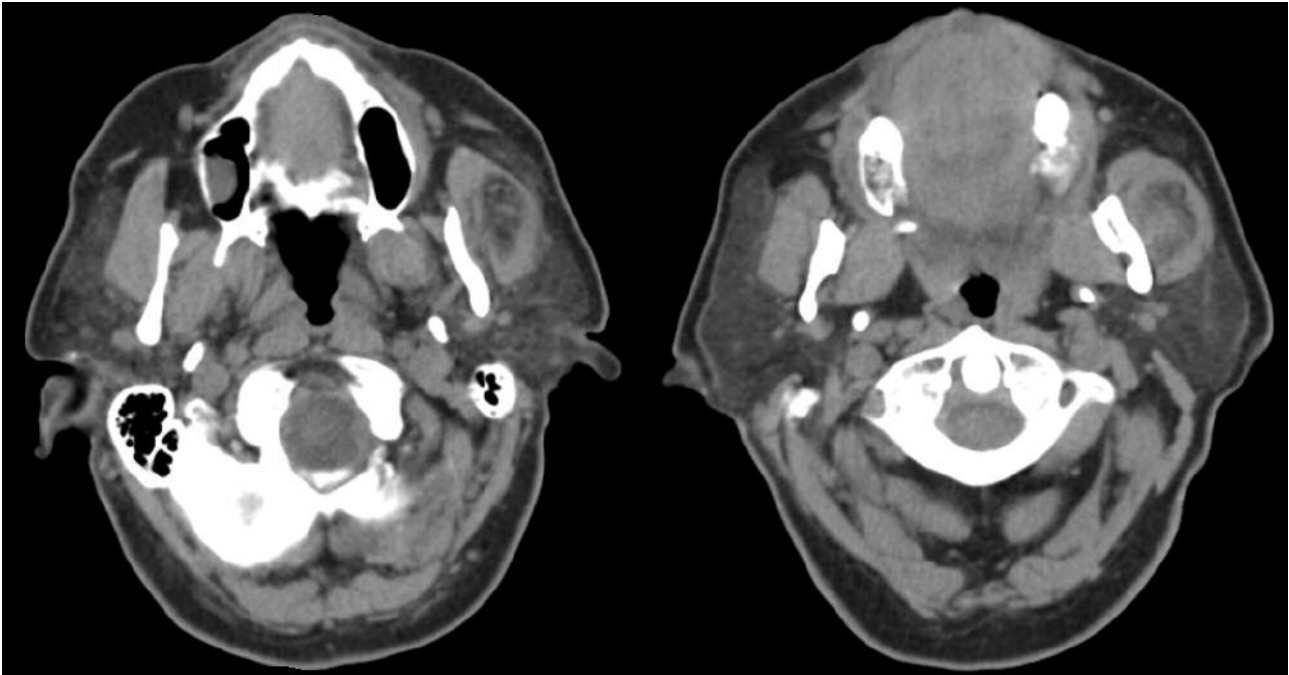


Figura 2. Tomografía Axial Computada. Cortes Axiales. Nótese lesión hipodensa, irregular, poco definida en espesor de músculo Masetero Izquierdo.

regional de aspecto normal. A la palpación se percibía como una lesión indurada, móvil, dolorosa, duro-elástica con límites poco definidos (*Figura 1*). No se evidenció Trismus con una apertura oral máxima de 45mm. Al examen oral se presentaba parcialmente dentada, portadora de prótesis dentales. No se observaron focos odontogénicos activos ni lesiones a nivel de la mucosa oral.

El examen ecográfico informó la presencia de una imagen con márgenes irregulares, hipoecoica, heterogénea, hipovascular de 21 x 12mm aproximados.

Se realizó una Tomografía Axial con contraste la cual informó una imagen hipodensa de dimensiones similares a la descrita en el ultrasonido (*Figura 2*).

También se realizó una Resonancia Magnética Nuclear que informó la presencia de una lesión intramuscular en el espesor del músculo masetero heterogénea, hiperintensa de dimensiones semejantes a las descritas previamente (*Figura 3*). A su vez se realizó una Punción Aspirativa con Aguja Fina (PAAF) cuyo informe preliminar fue negativo para células neoplásicas atípicas y el diferido informó la presencia de células adiposas y escamosas típicas con fibras musculo-esqueléticas típicas separadas por tejido fibroadiposo maduro.

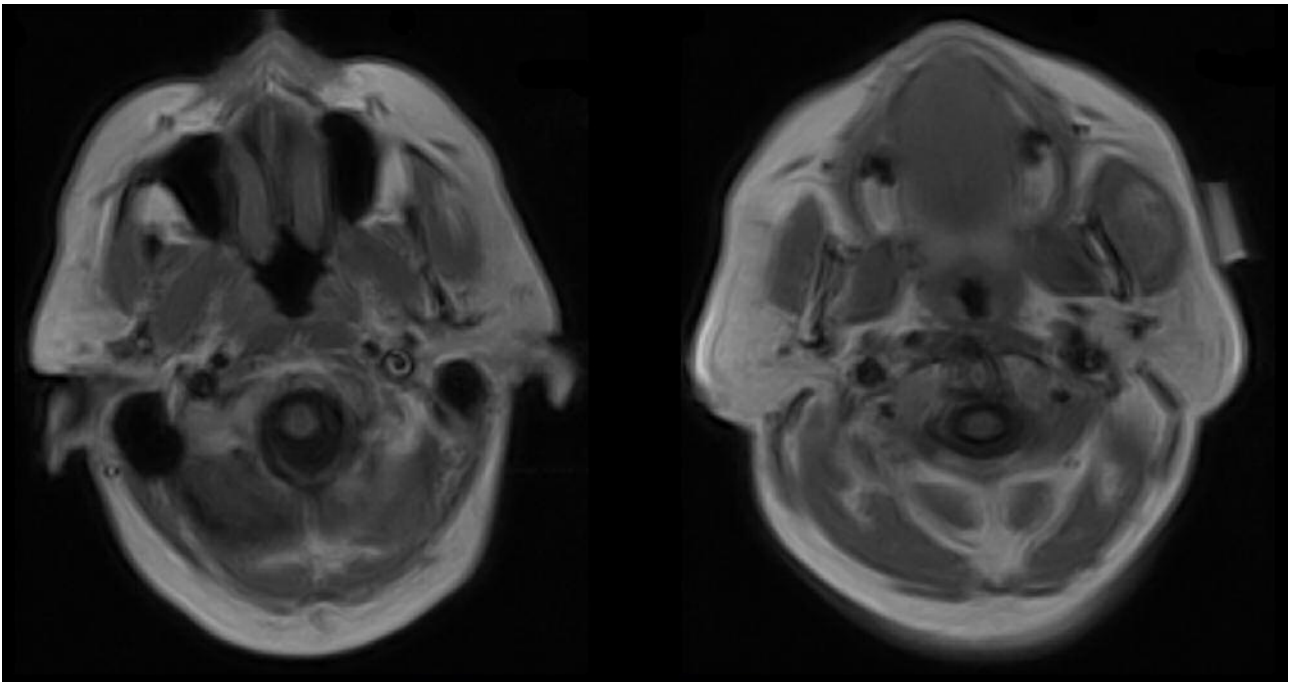


Figura 3. Resonancia Magnética Nuclear, Cortes Axiales, secuencia T2. Nótese lesión Hiperintensa en espesor de músculo Masetero izquierdo.

Finalmente bajo anestesia general y un abordaje oral se realizó la biopsia escisional de la lesión donde macroscópicamente se evidencio una masa de color amarillo-rojizo, de limites poco definidos sin claro plano de clivaje respecto al tejido muscular circundante y de consistencia duro-elástica a la palpación (Figuras 4 y 5). El estudio anatomo-patologico diferido final dio como resultado un Angiolipoma Infiltrativo. En los controles clínicos a distancia no se evidenciaron signos ni síntomas de recurrencia a los 6 y 12 meses de evolución.

Discusión

El Angiolipoma es una neoplasia benigna, variante del Lipoma que se caracteriza por presentar un elevado componente vascular de variado calibre (Arterias, venas o capilares). Si bien fue descrito por primera vez en 1912 por Bowen y colaboradores, recién en 1960 Howard y Helwig lo presentaron como una entidad diferente (3).

El Angiolipoma representa entre un 6-17% de todos los Lipomas y su localización más frecuente es en Tronco y extremidades. Actualmente existen reportados en la literatura 19 casos de Angiolipoma en cabeza y cuello de variante infiltrativa (3).

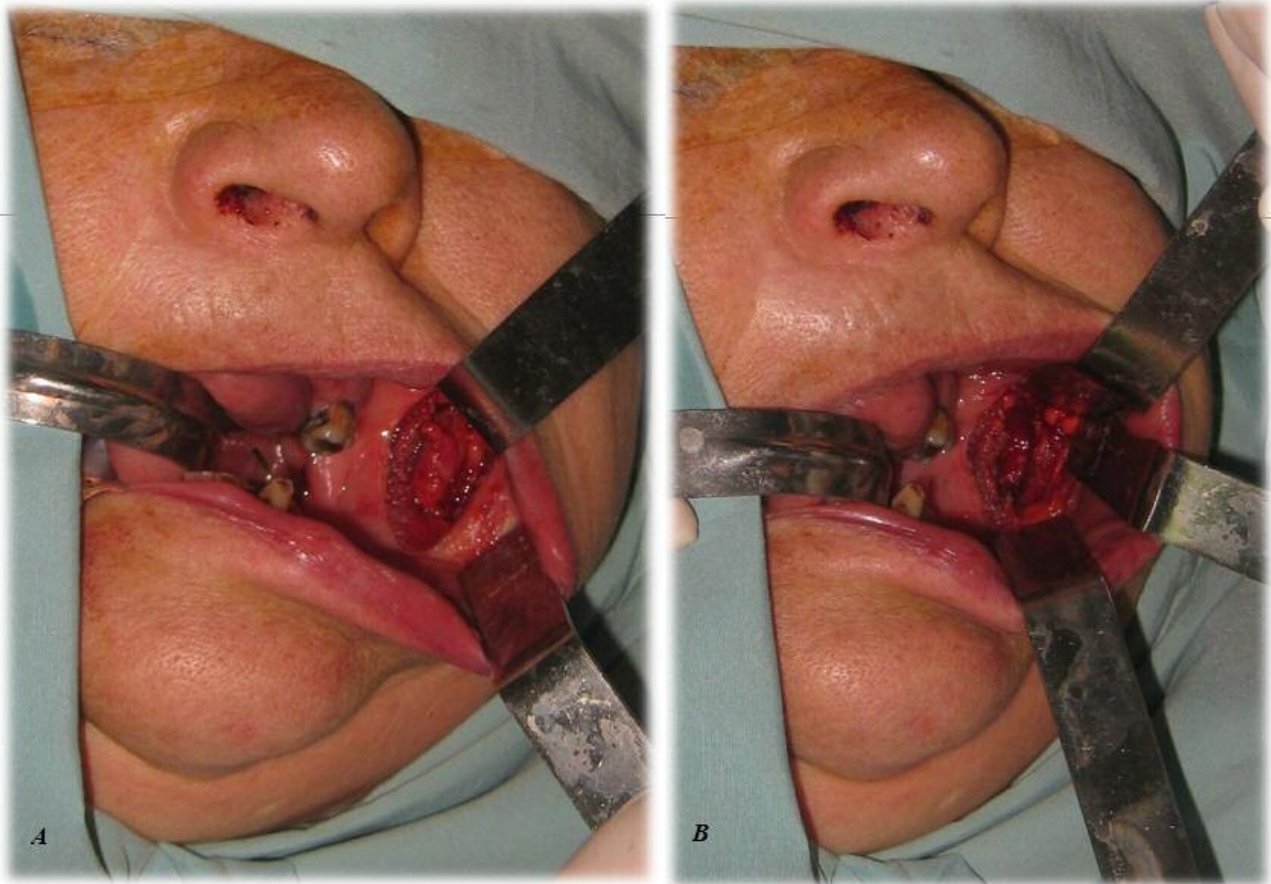


Figura 4. Imagen intraoperatoria, abordaje oral. Nótese Tumor en espesor de Musculo Masetero izquierdo (A) y defecto quirúrgico post escisión del mismo (B)

En relación a su etiopatogénesis, distintas teorías han sido postuladas y continúa siendo controversial. Howard y Helwig propusieron un origen congénito en donde células pluripotenciales se diferenciarían a células lipomatosas inducidas por acción hormonal y posteriormente la vascularización se debería a un trauma crónico (4). Por otra parte Enzinger y Weiss han sugerido que un origen a partir de una Degeneración grasa de un Hemangioma intramuscular para la mayoría de los Angiolipomas infiltrativos (5).

Existe una tercer teoría que propone el origen del Angiolipoma como un grado intermedio de diferenciación entre Hemangioma y Lipoma Infiltrante (6).

Histológicamente el Angiolipoma Infiltrativo se presenta no encapsulado o parcialmente capsulado con delicados vasos que invaden los tejidos circundantes, mientras que el Angiolipoma No Infiltrativo se presenta encapsulado. El diagnóstico diferencial con el Lipoma infiltrativo se basa en el alto componente vascular que presenta el AL.

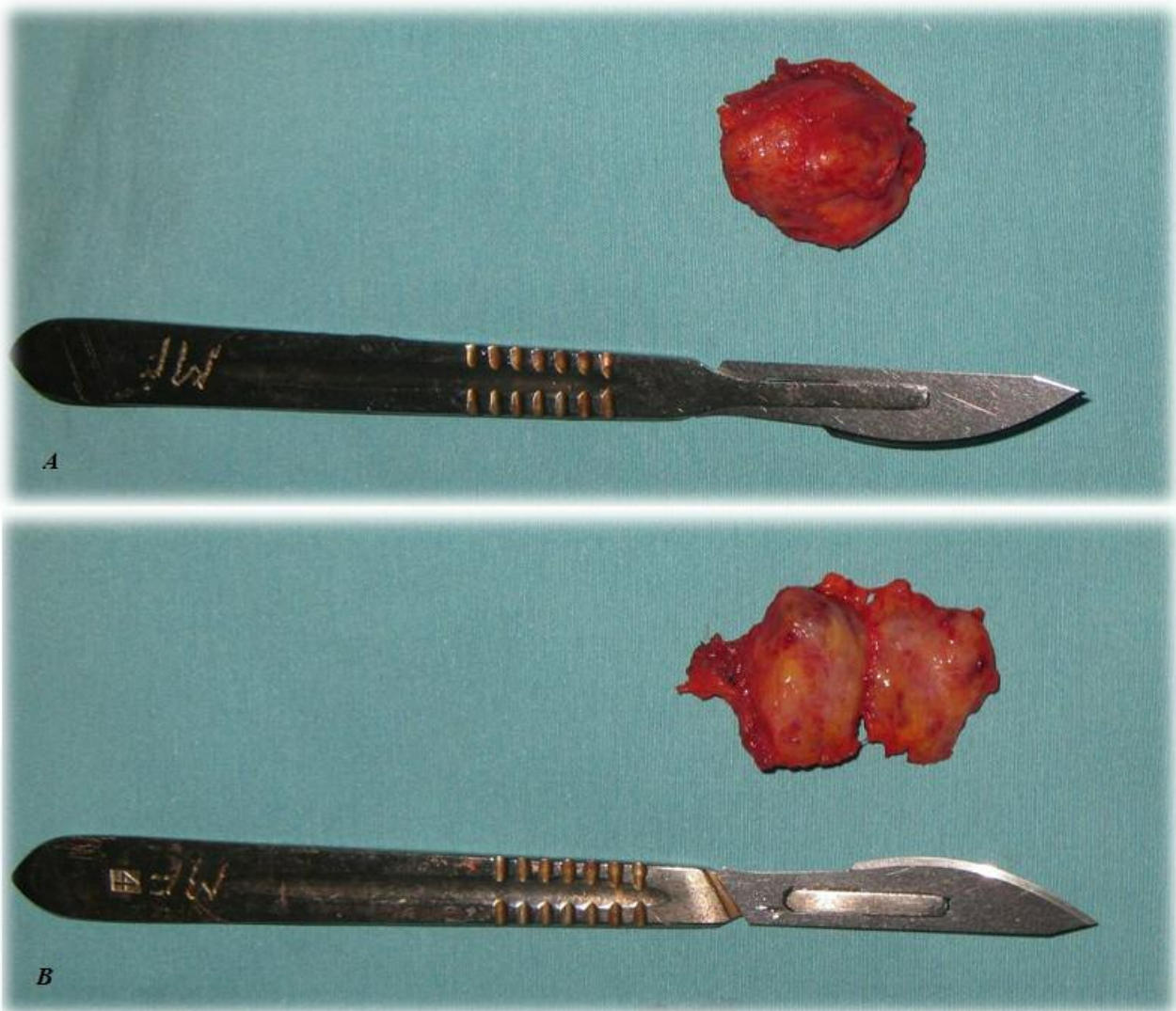


Figura 5. Vista macroscópica de la pieza quirúrgica. Nótese la ausencia de cápsula completa (A) y la vascularización central al seccionar la pieza (B).

Entre los principales diagnósticos diferenciales se deben incluir el Lipoma, Hemangioma Intramuscular, Angioleiomioma y Liposarcoma.(3).

Si bien por su localización anatómica algunos autores sugieren el Ultrasonido y Punción Aspirativa con Aguja Fina (PAAF) como método de diagnóstico, resulta indispensable la complementación con estudios imagenológicos como Tomografía Axial Computada con contraste y/o Resonancia Magnética Nuclear con secuencias T1-T2 y de saturación grasa STIR para mayor caracterización de la lesión. (7)

La Escisión quirúrgica es el tratamiento recomendado para Angiolipoma tanto Infiltrativo como No Infiltrativo. Dado que la variante infiltrativa se asocia a un

mayor potencial de recurrencia se recomienda la escisión ampliada con una respectiva disección del VII par en los casos que el mismo se encuentre en el territorio a ser escindido (3,7). El seguimiento periódico a largo plazo es mandatorio especialmente en la variante Infiltrativa del Angiolipoma.

Conclusión

El Angiolipoma en la región Maxilofacial es una entidad rara poco frecuente. El Ultrasonido junto con estudios imagenológicos como la RMN y la TAC resultan elementales para el estudio de esta patología, siendo su diagnóstico de certeza mediante el estudio Anátomo-patológico donde se observe el componente vascular.

El tratamiento quirúrgico es el de elección, tanto para la variante No Infiltrativa como para la Infiltrativa, requiriendo ésta última un riguroso control posoperatorio a distancia.

Bibliografía

1. Barnes L. *Surgical Pathology of the Head and Neck, Third Edition*. CRC Press; 2008.
2. Bowen JT. Multiple subcutaneous hemangiomas, together with multiple lipomas, occurring in enormous numbers in an otherwise healthy, muscular subject. *The American Journal of the Medical Sciences*. 1912. pp. 189–192. doi:10.1097/00000441-191208000-00003
3. Shetty N, Kudva A, Kamath AT, Mathew M, Solomon MC. Giant infiltrating angiolipoma of buccal space—Report of a rare case. *Journal of Oral and Maxillofacial Surgery, Medicine, and Pathology*. 2019. doi:10.1016/j.ajoms.2019.10.005
4. Howard WR. Angiolipoma. *Archives of Dermatology*. 1960. p. 924. doi:10.1001/archderm.1960.01580060078011
5. Enzinger FM, Weiss SW. *Soft Tissue Tumors*. *The American Journal of Dermatopathology*. 1989. p. 593. doi:10.1097/00000372-198912000-00017
6. Agamanolis DP, Dasu S, Krill CE Jr. Tumors of skeletal muscle. *Hum Pathol*. 1986;17: 778–79
7. Cassoni A, Romano A, Terenzi V, Bartoli D, Buonaccorsi S, Valentini V. Intramasseterin-Infiltrating Angiolipoma. *Journal of Craniofacial Surgery*. 2012. pp. e290–e292. doi:10.1097/scs.0b013e31824e2514
8. Sah K, Kadam A, Sunita J, Chandra S. Non-infiltrating angiolipoma of the upper lip: A rare entity. *J Oral Maxillofac Pathol*. 2012;16: 103–106.

BIENVENIDOS COLEGAS

Presentamos los nuevos matriculados en Entre Ríos

El Colegio de Odontólogos de Entre Ríos les da la bienvenida a los nuevos matriculados de nuestra profesión los que se sumarán al plantel de profesionales de la provincia. Les desea la suerte que merecen y los alienta a que lleven a cabo su carrera con todo éxito.

**El día 4 de febrero se matricularon:**

Echezarraga, Ana – Mat. 1653
Cuba, María – Mat 1654
Galarza, Paulo – Mat 1655
Bernasar, Agustina – Mat 1656

El acto fue presidido por:

Scheytt, Héctor - *Presidente COER*
Boggia, Carolina – *Tesorera COER*



El día 16 de marzo se matricularon:

Isaurralde Ardoy, Nahil del Valle – Mat. 1657
 Pérez Duarte, Lucila Belén – Mat. 1658
 Niveyro, Yanina Mercedes – Mat 1659
 Williams, María José – Mat 1660
 Mendez Bovio, María Eugenia – Mat 1661
 Liernur, Florencia Evelyn – Mat 1662

El acto fue presidido por:

Scheytt, Héctor - *Presidente COER*
 Boggia, Carolina - *Tesorera COER*
 López, Emiliano - *Protesorero COER*



El día 24 de mayo se matricularon:

Bauer, Marilina Catalina – Mat 1663
 Rhys, Mildred Nicole – Mat 1664
 Barahona Monardes, Deninson Paticio – Mat 1665
 Bellodi, Agustín – Mat 1666
 Rodríguez Signes, Tulia Arantxa – Mat 1667
 Juárez, Carolina Florencia – Mat 1668
 Luque Rosas, Mayra Daiana – Mat 1669
 Berrone, Adriana María – Mat 1670

El acto fue presidido por:

Scheytt, Héctor – *Presidente COER*
 Boggia, Carolina – *Tesorera COER*
 López, Emiliano – *Protesorero COER*

CONSULTORIO RADIOLOGICO PARANA

Rosario del Tala 395 - 3100 - Paraná - Entre Ríos - Tel.: (0343) 4221743

Dr. Juan Manuel Figoni
Mat. N° 672

Dr. Francisco Ricardo Tenorio
Mat. N° 482

Dr. Mariano Raúl Tenorio
Mat. N° 974

PANORÁMICAS DIGITALES

Estimado colega:

Tenemos el agrado de informarles que se encuentra a su disposición un nuevo equipo de Radiografía digital para el diagnóstico odontológico, que posee una gran versatilidad en métodos de obtención de imágenes en 10 programas diferentes.

- Rx panorámicas
 - Rx panorámicas de magnificación constante (para estudios implantológicos)
 - Rx panorámicas para niños (disminuye la zona y tiempo de exposición)
 - Rx panorámicas de hemiarcadas derecha o izquierda.
- Localiza el área a observar, reduciendo un 50% la radiación sobre el paciente
- Telerradiografía de perfil
 - Telerradiografía de frente antero posterior
 - Rx de ATM a boca abierta y boca cerrada
 - Rx carpaes
 - Rx frononasos

Su tecnología de última generación le permite a Ud. Poder observar los estudios realizados mediante una impresión de la imagen de alta definición, en su PC recibiendo vía e-mail en forma inmediata al momento de la toma o bien en CD room o dispositivo portátil de almacenamiento de datos (pendrive).

La toma digital no admite pérdida de calidad de imagen por problemas de revelado, por que la imagen se obtiene inmediatamente a la toma, y los profesionales que realicen estudios cefalométricos con programas determinados no deben escanear las imágenes para digitalizarlas.

La atención de los pacientes se realiza mediante turnos y se atienden obras sociales.

Ante cualquier duda o consulta, puede acercarse personalmente o comunicarse con nosotros telefónicamente o vía e-mail y le brindaremos la información que necesite.

CONSULTORIO RADIOLOGICO PARANA
Rosario del Tala 395 - 3100 - Paraná - Entre Ríos - Argentina
Tel.: (0343) 4221743 - e-mail:centrorxparana@hotmail.com

RG Ricardo García
ODONTÓLOGO M.P. 466

☎ 343-4218291
☎ 343-5016329
📍 25 de Junio 346 - Paraná, Entre Ríos
✉ i_odontologico@hotmail.com

TRATAMIENTO

- Disfunción cráneo cérvico mandibular
- Trastornos de ATM
- Bruxismo

Imágenes Odontológicas Pablo Stöckli

Pablo Stöckli
Odontología integral

- * RADIOGRAFÍA PANORÁMICA DIGITAL
- * TELERRADIOGRAFÍA LATERAL DE CRÁNEO
- * TELERRADIOGRAFÍA FRONTAL DE CRÁNEO
- * ESTUDIOS CEFALOMÉTRICOS
- * ATM
- * RADIOGRAFÍA PERIAPICAL
- * RADIOGRAFÍA OCLUSAL

GUALEGUAYCHÚ Caseros 181 | TELÉFONO: 03446-453621 / 011 1533172582

40 AÑOS DEL COER

CONGRESO DEL COER

La Mesa Ejecutiva está abocada a la organización de distintas actividades que conmemoran el 40 aniversario del COER.

Se desarrollará el Congreso los días 3, 4 y 5 de noviembre en el Centro de Convenciones de la ciudad de Concordia, además de otras actividades científicas en modalidad virtual. Previo al mismo, se están planificando jornadas científicas de actualización mediante plataformas virtuales durante los meses de julio, agosto, septiembre y octubre.

Los invitamos a participar, habrá muchos temas de enorme interés para nuestra actividad.



José María Moro
tomografiavolumetricadigital

TOMOGRFÍA VOLUMETRICA DIGITAL 3D Cone Beam Volumetric Tomography 3D CBVT

Diagnóstico en implantología, cirugía, ortodoncia,
periodoncia, endodoncia, traumatología

- Reconstrucción 3D Maxilar
- Cortes Maxilares, ATM
- Panorámica, Teleradiografía Cefalométrica
- Estudios Cefalométricos

INFORMACIÓN Y TURNOS

Dr. José María Moro
Tel. (0343) 422 5260
J.J.Urquiza 463 Paraná - Entre Ríos



CONGRESO

40 ANIVERSARIO



Presentamos algunos de los conferencistas



Dr. Pablo
Rodríguez



Dra. Georgina
Bass



Dra. Nayré
Mondino



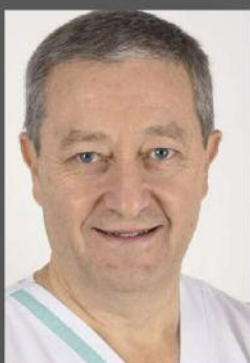Dr. Mauro
Cardú



Dra. Mariana
Gómez



Dr. Martín
García Cuerva



Dr. Alejandro
Jaime



Dr. Julio Cesar
García



Dra. Patricia
Moreno



Dr. Gonzalo
Kiverling



Dra. Catalina
Francia



Dr. Alfredo
Álvarez



Dr. Juan
Tellaeché

3 al 5 de noviembre 2022. Centro de convenciones-Concordia.

Informe de la Mesa Ejecutiva del COER

La Mesa Ejecutiva del COER se reunió con la periodicidad que indica la Ley N° 7468, con las restricciones impuestas por las autoridades sanitarias, motivo por el cual los encuentros se realizaron de forma presencial y a través de la plataforma zoom de forma semanal.

Matriculaciones, Suspensiones y Cancelaciones: desde el mes de noviembre de 2021 a la fecha.

- Se matricularon 17 nuevos profesionales
- 3 suspensiones de matrícula por solicitud de los matriculados y 9 suspensiones por incurrir en mora con el Colegio.
- 5 matriculados prorrogaron el período de suspensión de sus matrículas.
- Se cancelaron 4 matrículas por solicitud de los propios matriculados
- Rehabilitaciones 4 que corresponden a matriculados suspendidos por morosidad.

Servicios Solidarios

Desde noviembre de 2021 se han otorgado un total de 17 coberturas de FASCOER por incapacidad a colegiados, se otorgó la cobertura de 17 MATER COER de los cuales 10 fueron otorgados a mamás odontólogas por lo que también se le asigna la cobertura de un FASCOER por incapacidad, se asistió a dos colegas con la cobertura del Servicio Solidario COER Asiste. Por último se abonó la cobertura del FASCOER por fallecimiento a los beneficiarios de 1 colega.



Préstamos Solidarios

Se otorgaron en este período tres Préstamos Personales solidarios.

FACO: reunión de Consejo de Gobierno el jueves 25 y viernes 26 de noviembre en sede del Colegio de Odontólogos de Santiago del Estero. El próximo encuentro está previsto para el jueves 30 de marzo y viernes 1 de abril en la ciudad de Salta, en la sede del Colegio de Odontólogos.

En diciembre de 2021 -por solicitud de matriculados que trabajan en los consultorios del Sindicato de Empleados de Comercio- se reunieron con el Sec. General del SEC Daniel Ruberto y el Director de AMUTEC Osvaldo Moreira, los doctores Héctor Scheytt y Ricardo García junto a los matriculados que ejercen en los consultorios de esa Obra Social.

El día 7 de diciembre el Dr. Gonzalo Millán se reunió -en la ciudad de Santa Fe- con Juan José Sagardía, Diego José Sagardía y directivos de la Obra Social Jerárquicos Salud.

Normas Arancelarias

El día 23 de febrero en Concordia; 16 de marzo en Paraná; 21 de marzo en Concepción del Uruguay (ZOOM); 23 de marzo en Gualeguaychú; 25 de marzo en Colón; próximamente por solicitud de los matriculados se concretarán reuniones en Victoria, Nogoyá, Gualeguay y Villaguay. Se aguarda el pedido de las otras Departamentales para organizar si las requieren.



Los Timbúes

Como consecuencia de las copiosas lluvias se detectaron nuevas filtraciones en dos de las unidades del complejo turístico Los Timbúes ubicado en Colón, obligaron a realizar importantes reparaciones en las mismas; para evitar que suceda lo mismo en las dos restantes se harán las mismas modificaciones en los desagües de los techos.

INDICER

A partir del mes de marzo se comenzó con la segunda etapa de digitalización del archivo del Colegio, en esta se registrará la documentación de los legajos de todos los matriculados.

REUNIONES



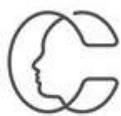IOSPER

Autoridades del Colegio fueron convocadas el día 26 de abril ppdo. a una reunión con integrantes del Directorio de la Obra Social IOSPER, el objetivo de la convocatoria fue la de acordar un convenio marco que respete las Normas Arancelarias y que permita a las entidades profesionales y matriculados en forma particular suscribir convenios aprobados por el Colegio, tal como se acordó en la reunión, con fecha 8 de junio nuevamente fueron citadas para abordar los aspectos técnicos del mencionado acuerdo. Se continúa trabajando para elevar a la brevedad una propuesta al Consejo Directivo.



COLEGIO DE FARMACÉUTICOS DE ENTRE RÍOS

El día 26 de mayo se reunieron en la sede del Colegio autoridades del Colegio de Farmacéuticos de Entre Ríos y el Presidente del COER Dr. Héctor SCHEYTT, en la charla los profesionales expresaron su preocupación por la indiscriminada utilización de medicamentos como los antibióticos, se acordó abordar una campaña de concientización junto con el Ministerio de Salud de Entre Ríos.



fundacióncreo
Formación Odontológica

FUNDACIÓN CREO

El día 27 de mayo en la ciudad de Córdoba autoridades del Colegio suscribieron un convenio marco con la Fundación Creo para que matriculados del COER obtengan descuentos en la inscripción de los Cursos que dicta esta Fundación de la ciudad de Córdoba, el acuerdo también contempla el dictado de cursos teórico/prácticos y/o conferencias de los docentes de la Fundación organizados por el Colegio, además los matriculados dispondrán de un espacio para la difusión científica en la Revista CÚSPIDE.

Clasificados

Vendo sillón odontológico SBZ modelo Graduado

Muy buen estado. Tapizado en perfectas condiciones. Sistema de mangueras colgantes. Incluye: 4 salidas. 1 neumática, 2 de agua y 1 para jeringa triple, incluida.

Bacha cerámica. Banqueta rodante. Suctores de baja y de alta!!!

Tel: 3436205726 Parana. E.R.

COMUNICADO

Apoyo de FACO al Colegio de Odontólogos

La Federación Argentina de Colegios de Odontólogos manifestó su total apoyo al Colegio de Odontólogos de Entre Ríos -COER-, en el proceso de implementación de sus normas arancelarias.



La Ley N° 7468 creó el COER con carácter de Persona Jurídica de Derecho Público y entre sus atribuciones dispuso la de proteger los derechos de los odontólogos (art. 5 inc. h) y a su vez previó en su art. 59 inc. c) que los matriculados tendrán los siguientes derechos, a saber: **"Ser retribuido justa y adecuadamente en razón del ejercicio profesional según las leyes y reglamentaciones vigentes, con derecho a requerir del Colegio su intervención a tales efectos"**.

Además, la citada facultad debe entenderse en consonancia con la Ley Provincial N° 10.377 cuyo art. 2°

dispuso que **"Cada institución con administración de matrícula profesional, adecuará y/o adoptará el régimen de aranceles y honorarios en consonancia con las presentes disposiciones"**, luego de disponer el carácter de "orden público" de las remuneraciones profesionales, sin perder de vista que desde el Colegio se actúa como garante de la correcta calidad del servicio que se debe brindar a la comunidad.

Por ello, se interviene fundadamente en dos sentidos: el primero, **asesorando a los matriculados sobre los costos reales de su trabajo**, según estudios de la relación directa que hay entre la cantidad y calidad de los materiales a utilizar, para garantizar la calidad del servicio que se debe brindar a la comunidad; y el segundo, **advirtiendo a los profesionales y a los pacientes que por debajo de los valores calculados resulta imposible realizar una prestación odontológica sin que se afecte su calidad**, que por ello se altera el servicio, y se desconocen los perjuicios que ello conlleva especialmente para quien lo recibe.

Bajo este marco legal, el dictado de una norma que disponga aranceles mínimos para las prestaciones odontológicas en el sistema de seguridad social, **es en resguardo del servicio mismo, y debe ser respetada por todos los matriculados.**

Asimismo, la Federación Argentina de Colegios de Odontólogos vela por un servicio igualitario, equitativo y accesible que debe recibir cualquier ciudadano.

Insta a los responsables de las obras sociales, mutuales y empresas de medicina prepaga a cumplir con el correcto desenvolvimiento que las leyes les han asignado, en su rol de resguardar y sostener la cobertura del servicio de salud bucodental para sus afiliados, y así respetar la salud bucodental de toda la comunidad.